

REVISTA NICARAGUENSE DE BIODIVERSIDAD

N° 140

Marzo 2026

Primer reporte sobre malformaciones congénitas de neonatos (*Caretta caretta* y *Eretmochelys imbricata*) colectadas y preservadas en Útila, Islas de La Bahía, Honduras

Josué David Portillo Sierra



PUBLICACIÓN DEL MUSEO ENTOMOLÓGICO
LEÓN - - - NICARAGUA

La Revista Nicaragüense de Biodiversidad (ISSN 2413-337X) es una publicación que pretende apoyar a la divulgación de los trabajos realizados en Nicaragua en este tema. Todos los artículos que en ella se publican son sometidos a un sistema de doble arbitraje por especialistas en el tema.

The Revista Nicaragüense de Biodiversidad (ISSN 2413-337X) is a journal created to help a better divulgation of the research in this field in Nicaragua. Two independent specialists referee all published papers.

Consejo Editorial

Jean Michel Maes
Editor General
Museo Entomológico
Nicaragua

Milton Salazar
Herpetonica, Nicaragua
Editor para Herpetología.
herpingnicaragua@gmail.com

Eric P. van den Berghe
ZAMORANO, Honduras
Editor para Peces.

Liliana Chavarría
ALAS, El Jaguar
Editor para Aves.

José G. Martínez-Fonseca
Nicaragua
Editor para Mamíferos.

Oliver Komar
ZAMORANO, Honduras
Editor para Ecología.

**Estela Yamileth Aguilar
Álvarez**
ZAMORANO, Honduras
Editor para Biotecnología.

Indiana Coronado
Missouri Botanical Garden/
Herbario HULE-UNAN León
Editor para Botánica.

URL DE LA REVISTA: <http://www.bio-nica.info/revistanicarague/index.html>



Esta obra está bajo una Licencia Creative Commons Atribución - No Comercial - Sin Obra Derivada 4.0 Internacional

Portada: Neonato de *Eretmochelys imbricata* con exoftalmos (foto © Josué David Portillo Sierra).

Primer reporte sobre malformaciones congénitas de neonatos (*Caretta caretta* y *Eretmochelys imbricata*) colectadas y preservadas en Útila, Islas de La Bahía, Honduras.

Josué David Portillo Sierra 

Resumen

Se documentan por primera vez malformaciones congénitas en neonatos de *Caretta caretta* y *Eretmochelys imbricata* colectados y preservados en Útila, Honduras, aportando información base sobre la salud de individuos que presentan diversas malformaciones y su severidad.

Palabras clave: malformaciones, tortugas neonatas, Útila, Honduras.

DOI: 10.5281/zenodo.19198174

Recibido el 4 de marzo 2026

Abstract

First report of congenital malformations in neonates (*Caretta caretta* and *Eretmochelys imbricata*) collected and preserved in Utila, Bay Islands, Honduras.

Congenital malformations are documented for the first time in collected and preserved neonates of *Caretta caretta* and *Eretmochelys imbricata* from Utila, Honduras, providing baseline information on the health of individuals exhibiting various malformations and their severity.

Key Words: Malformations, sea turtle neonates, Utila, Honduras.

*Asociación para la Conservación de Las Islas de La Bahía, Útila, Islas de La Bahía, Honduras.
Escuela de Biología, Facultad de Ciencias, Universidad Nacional Autónoma de Honduras,
Ciudad Universitaria, Tegucigalpa, M.D.C. Francisco Morazán, Honduras.
<https://orcid.org/0009-0007-1841-0154> jdportisi@gmail.com

Introducción

Las tortugas marinas son un grupo de réptiles adaptados a vivir en el agua, y mantienen una dependencia con la tierra, ya que las hembras necesitan arribar a las playas para anidar en ellas. Existen siete especies de tortugas marinas, *Dermochelys coriacea* (Linnaeus, 1766), *Chelonia mydas* (Linnaeus, 1758), *Eretmochelys imbricata* (Linnaeus, 1766), *Caretta caretta* (Linnaeus, 1758), *Lepidochelys olivacea* (Eschscholtz, 1829), *Lepidochelys kempii* (Garman, 1880), *Natator depressus* (Garman, 1880) de las cuales cinco frecuentan el Caribe *D. coriacea*, *C. mydas*, *E. imbricata*, *C. caretta*, *L. kempii* (Sutty, 1993).

A escala mundial las poblaciones de tortugas marinas se encuentran severamente afectadas por diversas circunstancias, siendo las principales de origen antropogénico (Bárceñas y Maldonado, 2009). Todas las especies están clasificadas en peligro de extinción y además incluidas en la lista roja de la Unión Internacional para la Conservación de la Naturaleza (UICN) y en el apéndice I de los acuerdos de la Convención Internacional para el Comercio de Fauna y Flora Silvestre Amenazada (CITES) (Dow & Eckert, 2011).

Los esfuerzos de conservación en tortugas marinas se ven constantemente amenazados por diversas causas, destacando la sobrepesca, la destrucción del hábitat y la contaminación (Bolongaro *et al.*, 2010; Bugoni *et al.*, 2001; Contreras, 2016; Mazaris *et al.*, 2017; Perrault *et al.*, 2011). Las escorrentías de productos químicos y fertilizantes, vertidos domésticos e industriales y lavados de suelos que generan erosión y sedimentación en las zonas marinas costeras impactan negativamente a los ecosistemas marinos, afectando directa o indirectamente a las tortugas marinas y sus poblaciones (CIT Secretaría, 2004). Estos contaminantes son en muchas ocasiones el inicio de procesos de malformación (Bárceñas y Maldonado, 2009).

En la Isla de Útila, ubicada en el Mar Caribe al norte de la costa continental de Honduras, frecuentan tres especies: la tortuga verde (*Chelonia mydas* (Linnaeus, 1758)), la tortuga cabezona (*Caretta caretta* (Linnaeus, 1758)) y la tortuga carey (*Eretmochelys imbricata* (Linnaeus, 1766)); siendo estas últimas dos especies las que se han reportado anidando en las playas de Útila (Quiñónez, 2013). Las tres especies se encuentran dentro de los listados de especies en la Unión Internacional para la Conservación de la Naturaleza (UICN), con la tortuga cabezona enlistada bajo la categoría de “vulnerable” (Casale y Tucker, 2015), la tortuga verde como “especie en peligro” (Seminoff, 2004), sin embargo, recientemente fue catalogada como “preocupación menor” (UICN, 2025), y la tortuga carey bajo la categoría de “especie en peligro crítico” (Mortimer y Donnelly, 2008). El estado de conservación basado en la lista roja de UICN para Honduras para *C. mydas*, *C. caretta*, y *E. imbricata* es de “peligro crítico” (WCS, 2021).

En el libro “Anfibios y Reptiles de las Islas de la Bahía y Cayos Cochinos, Honduras”, McCranie, Wilson y Köhler (2005) señalan que la distribución natural de *Caretta caretta* en las Islas de la Bahía se limita a las islas de Útila y Guanaja. No obstante, registros más recientes reportados por Portillo Sierra y Portillo Reyes (2025) documentan la presencia de esta especie en la isla de Roatán.

Para *Chelonia mydas*, McCranie *et al.* (2005) indican su presencia únicamente en Roatán y Útila; sin embargo, se han observado individuos juveniles durante monitoreos marinos en Guanaja (observaciones del autor, 2025). Adicionalmente, Dunbar *et al.* (2024) documentaron la anidación de hembras grávidas en diversas localidades de esta isla. En cuanto a *Eretmochelys imbricata*, McCranie *et al.* (2005) reportan su distribución en Guanaja, Útila y Cayo Cochino Menor. Sin embargo, estudios posteriores realizados por Dunbar *et al.* (2008, 2010) han registrado la presencia de esta especie en múltiples sitios alrededor de Roatán.

El co-manejo del área protegida Parque Nacional Marino Islas de La Bahía, Útila (PNMIB) corresponde actualmente a la Asociación para la Conservación de Islas de la Bahía (BICA-Útila) según el Plan de Manejo del (PNMIB) 2023-2034 (ICF, 2023). Desde sus comienzos, uno de los enfoques principales fue la conservación de las tortugas marinas, tradicionalmente explotadas por sus huevos y su carne, y en el caso de la tortuga carey, por las sus escamas de su caparazón. Desde 1992 se ha trabajado buscando concientizar a los pobladores sobre la importancia de las tortugas, y desde el año 2010, se realizan patrullajes de playa durante la temporada de arribada. Desde hace 6 años que se realizan reportes anuales de anidamiento de tortugas, se ha logrado incrementar los sitios de cuatro a seis playas de patrullaje, el número de patrullajes, la temporada de patrullaje, el número de tortugas reportadas y el número de huevos eclosionados. De igual manera, los últimos dos años (temporada 2016 y 2017), se logró identificar el anidamiento de tortuga cabeza, *C. caretta*, la cual no se había reportado en los 4 años anteriores (BICA-Útila, 2017).

Esta investigación presenta los primeros datos sobre las malformaciones congénitas registradas en neonatos colectados y preservados de tortugas marinas en Útila, Islas de La Bahía, y en Honduras.

El objetivo de esta investigación fue identificar las especies de neonatos en la colección de preservados de BICA Útila, identificar y clasificar las malformaciones observadas en los neonatos de tortugas marinas que se encuentran en la colección de preservados de BICA Útila.

Metodología

Área de Estudio

La investigación se localizó en la Isla de Útila, los neonatos fueron colectados y preservados por personal de BICA Útila durante diferentes años.

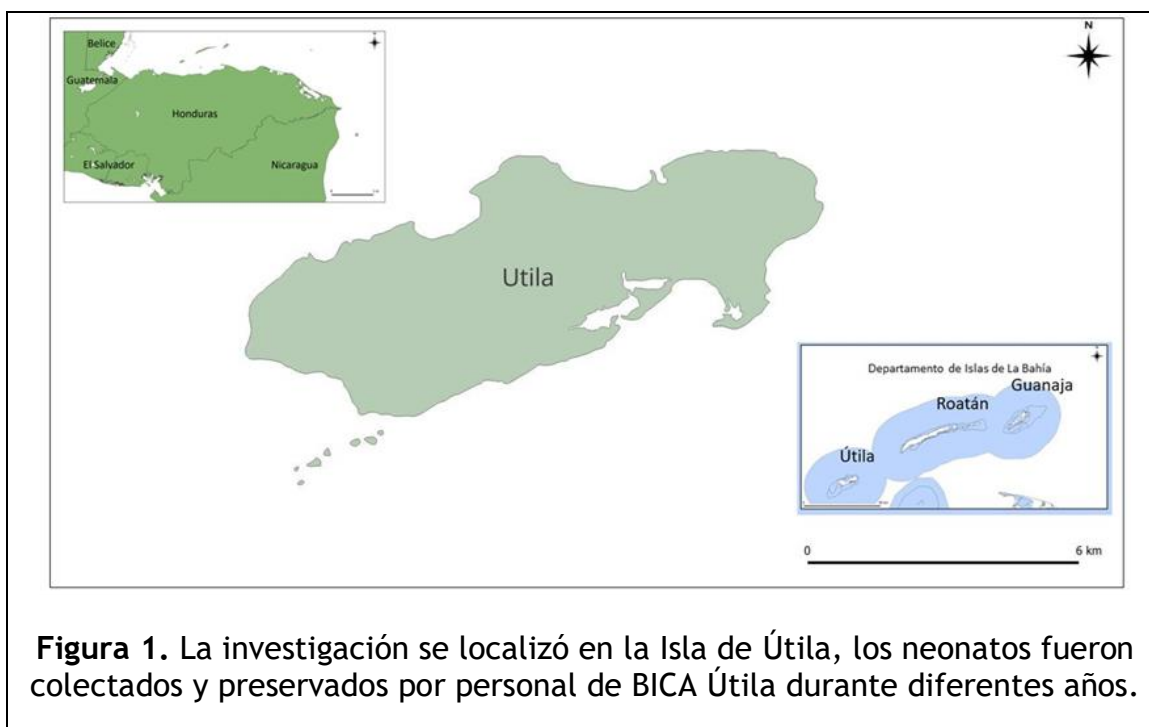

Figura 1. La investigación se localizó en la Isla de Útila, los neonatos fueron colectados y preservados por personal de BICA Útila durante diferentes años.

La isla de Útila pertenece al pequeño grupo de islas caribeñas conocido como las Islas de la Bahía y se encuentra en el Golfo de Honduras, a unos 30 km de la costa hondureña (Gutsche, 2005).

Una de las playas en las que se desarrolla patrullaje de anidación de tortugas marinas corresponde a Pumpkin Hill Beach, se extiende por aproximadamente 800 m sobre la porción noreste de la isla, ubicada a las faldas de Pumpkin Hill (16.123130, -86.883805), en el extremo noroeste de la isla. Esta playa ha recibido monitoreos continuos de arribada y anidamiento de tortugas desde el año 2011 (BICA-Útila, 2017).

En el año 2010, se comenzaron a realizar los primeros monitoreos formales cada temporada de arribada (BICA-Útila, 2017). Ese primer año se patrullaron cuatro playas: Pumpkin Hill Beach, Refugio de Vida Silvestre Turtle Harbor y Rock Harbor y la última no se menciona, se desconocen los sitios exactos de estas últimas playas, se elaboró un protocolo para informar a los voluntarios y miembros del personal de BICA sobre los datos que se debían recolectar (BICA-Útila, 2017).

Algunos de los neonatos preservados fueron colectados en el año 2018 y 2025, no se cuentan con datos ni fechas de la mayoría de los neonatos preservados. Estos han sido encontrados en el proceso de exhumar nidos nacidos recogiendo los individuos que no lograron salir del nido o de los huevos.

Materiales y métodos

Se revisaron y evaluaron malformaciones mecánicas y congénitas en neonatos colectados y preservados en el laboratorio de la Asociación para La Conservación de Islas de La Bahía (BICA) Útila. Algunos de estos organismos fueron colectados desde el 2018 hasta octubre del 2025, la mayoría de estos, no tienen datos de su colecta.

La identificación de las especies a las cuales pertenecen los neonatos preservados se realizó mediante la guía de Eckert *et al.* (2000), la cual se basa en caracteres distintivos para la identificación de crías: como es el conteo de escudos costales e infra marginales.

Cuando correspondía se clasificaron por año de registro de la preservación y la localización de la playa de colecta.

Se tomaron medidas morfométricas de los individuos que se podían manipular sin deshacerse ya que varios individuos (n=4) eran apenas embriones formados o su cuerpo estaba flácido y se podía deshacer. La longitud total (TL), longitud recta del caparazón (SCL) y el ancho recto del caparazón (SCW) se midieron con una precisión de ± 0.05 mm utilizando calibradores Vernier.

En la identificación de los tipos de malformaciones mecánicas y congénitas se tomaron en cuenta las investigaciones realizadas por Cañón y Orozco (2004), Bárcenas Ibarra y Maldonado Gasca (2009), Van Grouw (2013), Martín del Campo *et al.* (2021), Köhnik, *et al.* (2021), Ostia-Garza *et al.* (2022), Gómez-Santana & González-Quiroz (2023), Alcalá Gelves (2023), Cruz *et al.* (2023) y Jha *et al.* (2023).

Resultados

En las tortugas evaluadas (n=58), *E. imbricata* (n=15) y *C. caretta* (n=10), se registraron diversas malformaciones congénitas siendo estas, las siguientes anomalías:

Amelia: Ausencia de una o más extremidades (Martín del Campo *et al.*, 2021) (ver figura 8).

Albinismo: Ausencia de pigmentación en el cuerpo y en los ojos (Cañón & Orozco, 2004) (ver figura 7).

Leucismo: Es una condición congénita que presenta decoloración de ciertas partes del cuerpo (hipopigmentación), relacionada con alteraciones en la diferenciación y/o migración de las células pigmentarias durante el desarrollo, lo que produce aberraciones cromáticas (Van Grouw, 2013) (ver figuras 2 y 3).

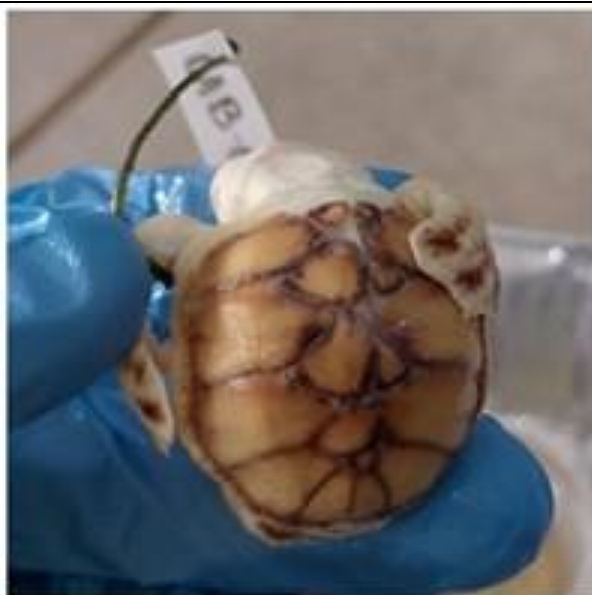

Figura 2. Neonato no identificable con leucismo y distribución anormal del caparazón (foto © Josué David Portillo Sierra).



Figura 3. Neonato de *E. imbricata* con leucismo y placas infranumerarias (foto © Josué David Portillo Sierra).

Caparazón y plastrón comprimido: Problema en el cual parte o todo el caparazón se ve aplastado o doblado (Alcalá Gelves, 2023) (ver figuras 4 y 5).

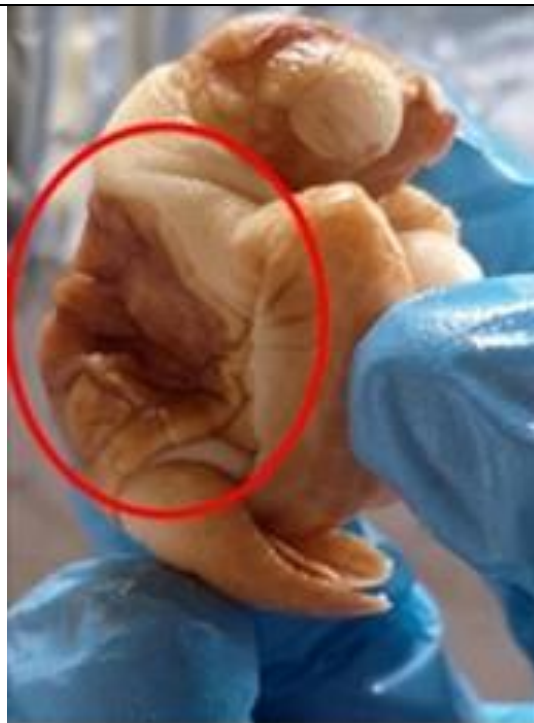

Figura 4. Neonato no identificable con leucismo, exoftalmos y caparazón y plastrón comprimidos (foto © Josué David Portillo Sierra).



Figura 5. Neonato *E. imbricata* con caparazón y plastrón comprimido (fotos © Josué David Portillo Sierra).



Figura 6. Neonato de *E. imbricata* con exoftalmos (foto © Josué David Portillo Sierra).

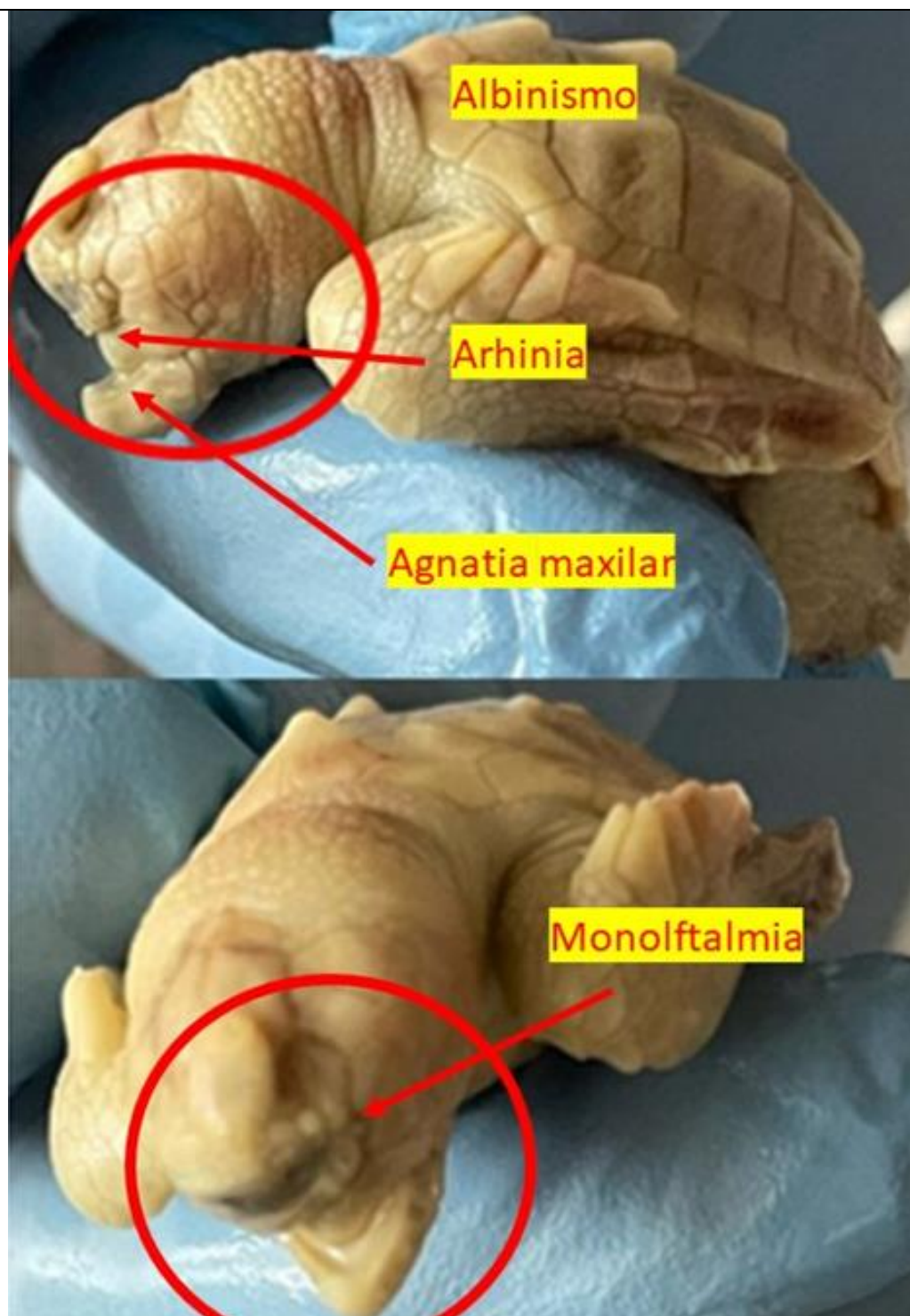


Figura 7. Neonato de *C. caretta* con ciclopía, albinismo, arhinia y agnatia maxilar (foto © Josué David Portillo Sierra).

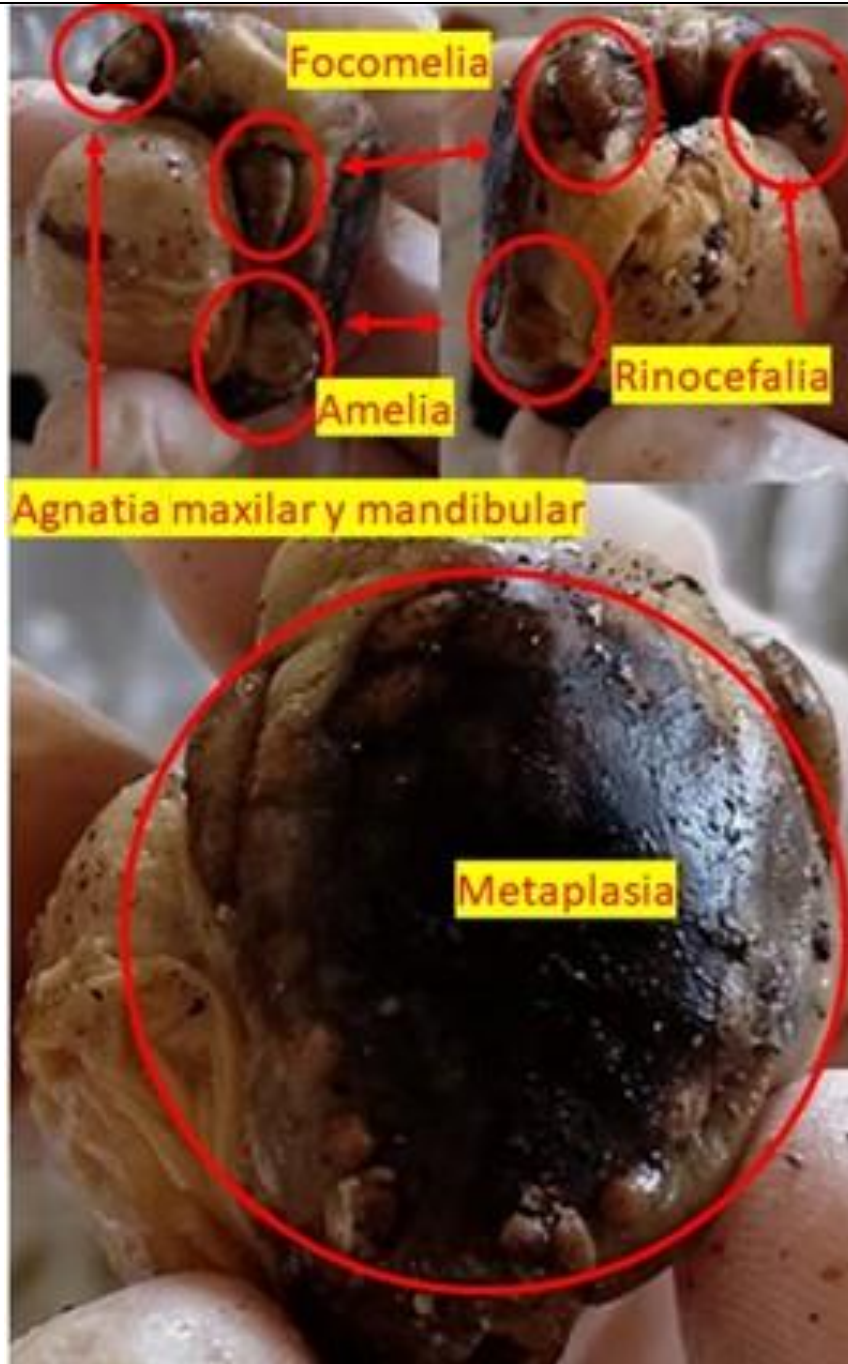


Figura 8. Preservado no identificable con agnatia maxilar y mandibular, rinocefalia, amelia, focomelia y metaplasia del caparazón (fotos © Josué David Portillo Sierra).



Figura 9. Neonato *E. imbricata* con leucismo y polimelia en el caparazón (quinta aleta sobresaliendo del último escudo costal izquierdo) (foto © Josué David Portillo Sierra).

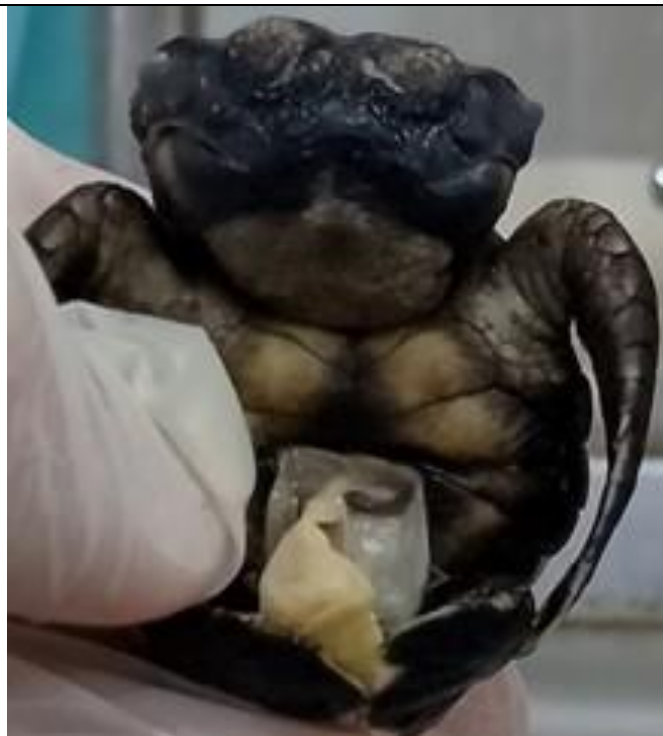

Figura 10. *C. caretta* con leucismo, bicefalia y capa transparente en orificio vitelino (foto © Josué David Portillo Sierra).

Monoftalmia: Presencia de un solo ojo (Cañón & Orozco, 2004). También se le conoce como ciclopía es la malformación ocular más severa, caracterizada por la presencia de un solo ojo en el centro de la cara debido a la existencia de una única vesícula óptica, y siempre está acompañada de múltiples malformaciones craneofaciales (Martín del Campo *et al.*, 2021) (ver figura 7).

Placas supernumerarias o infranumerarias: Es la falta de concordancia y variación en el número de las placas del caparazón como resultado de la división de alguna placa normal, por la presencia de placas más pequeñas dentro de una grande (pestañas), o por la fusión de 1 o más placas (Cañón & Orozco, 2004) (ver figura 3).

Distribución anormal: Se da esta asignación a los caparazones que no llegan a cumplir con el número normal de placas gracias a alguna fusión o ausencia de las placas y a la vez por la división de algunas placas, como también por la aparición de líneas que insinúan una posible división que no llega a ser completa (suturas) en algunas placas (Cañón & Orozco, 2004) (ver figura 2).

Capa transparente en orificio vitelino: Se observa el orificio por donde el vitelo está unido a la tortuga, cubierto de una capa transparente que permite observar algunos órganos internos (Cañón & Orozco, 2004) (ver figura 10).

Rinocéfalia: Consistente en una sola narina con forma de probóscide (Martín del Campo *et al.*, 2021) (ver figura 8).

Arhinia: Ausencia de nariz (Bárceñas Ibarra y Maldonado Gasca, 2009) (ver figura 7).

Bicefalia: Dos cabezas en un solo individuo (Alcalá Gelves, 2023) (ver figura 10).

Exencefalia: Es una malformación fetal, donde restos de materia encefálica se encuentran afuera de la bóveda craneal (Ostia-Garza *et al.*, 2022) (ver figura 11).

Exoftalmos: el desplazamiento anterior y la protrusión del globo ocular (Cruz *et al.* 2023) (ver figuras 4 y 6).

Focomelia: Problema en el cual las extremidades carecen de huesos, quedando únicamente como muñones (Alcalá Gelves, 2023) (ver figura 8).

Agnatia maxilar o mandibular: Ausencia de maxilar superior (hueso) o ranfoteca, que se refiere a la ausencia, respectivamente, de la mandíbula, ya sea maxilar o mandibular (Martín del Campo *et al.*, 2021, Alcalá Gelves, 2023) (ver figura 7).



Figura 11. Cuatro individuos de *E. imbricata* con leucismo y exencefalia (foto © Josué David Portillo Sierra).

Metaplasia del caparazón: Una parte del tejido no se terminó de especializar (probablemente provocado por el reemplazo de células) (Alcalá Gelves, 2023) (ver figura 8).

Polimelia (en el caparazón): Anomalía congénita extremadamente rara en la que un individuo nace con una extremidad adicional desarrollada de manera anormal, que por lo general es reducida y no funcional (Jha *et al.* 2023) (ver figura 9).

Tabla 1. Malformaciones por región anatómica, por tipo y nivel de severidad de los organismos evaluados basado en Bárcenas Ibarra y Maldonado Gasca (2009) y Gómez-Santana & González-Quiroz (2023).

Región anatómica	N. Ind.	Tipo de Malformación	Severidad
General	20	Leucismo	No letal
	1	Albinismo	No letal
Cabeza	1	Bicefalia	No compatible con la vida
	1	Agnatia maxilar y mandibular	No compatible con la vida
	1		Letal
	4	Excencefalia	No compatible con la vida
Ojos	1	Monoftalmia	Letal
	2	Exoftalmos	Sub letal
Nariz	1	Rinocefalia	Letal
	1	Arhinia	Letal
Aletas	1	Amelia	Sub letal
	1	Focomelia	Sub letal
Caparazón	1	Metaplasia del caparazón	Letal
	2	Caparazón y plastrón comprimido	No letal
	1	Polimelia en el caparazón	No letal
	3		Sub letal
	1	Distribución anormal caparazón	No letal
	Placas infra numerarias	No letal	
Plastrón	3	Capa transparente en orificio vitelino	Sub letal

Tabla 2. Malformaciones por región anatómica, por tipo y nivel de severidad de los preservados *E. imbricata*.

<i>Eretmochelys imbricata</i>	N. Ind.	Malformaciones	Severidad
General	7	Leucismo	No letal
Cabeza	4	Excencefalia	No compatible con la vida
Ojos	1	Exoftalmos	Sub letal
Nariz	0	Sin diagnostico	Sin diagnostico
Aletas	0	Sin diagnostico	Sin diagnostico
Caparazón	1	Caparazón y plastrón comprimido	No letal
	1	Polimelia en el caparazón	No letal
	1		No letal
		Placas infranumerarias	No letal

Con base a la severidad que representa cada uno de los tipos de malformaciones, se realizó una clasificación con las categorías de no letal, sub-letal, letal y no compatible con la vida, basados en la clasificación que hicieron Bárcenas Ibarra y Maldonado Gasca (2009), Wilkinson, de Crespigny & Xafis (2014) y Gómez-Santana & González-Quiroz (2023).

Tabla 3. Malformaciones por región anatómica, por tipo y nivel de severidad de los preservados *C. caretta*.

<i>Caretta caretta</i>	N. Ind.	Malformaciones	Severidad
General	5	Leucismo	No letal
	1	Albinismo	No letal
Cabeza	1	Bicefalia	No compatible con la vida
		Agnatia maxilar	Letal
Ojos	1	Monoftalmia	Letal
Nariz	1	Arhinia	Letal
Aletas	0	Sin diagnostico	Sin diagnostico
Caparazón	1	Caparazón comprimido	No letal

Tabla 4. Malformaciones por región anatómica, por tipo y nivel de severidad de los preservados No identificables.

Organismos No identificables	N. Ind	Malformaciones	Severidad
General	12	Leucismo	No letal
Cabeza	1	Agnatia maxilar y mandibular	Letal
Ojos	1	Exoftalmos	Subletal
Nariz	1	Rinocefalia	Letal
Aletas	1	Amelia	Sub letal
	1	Focomelia	Sub letal
Caparazón	3	Distribución anormal caparazón	Sub letal
	1	Caparazón y plastrón comprimido	Letal
	1	Metaplasia del caparazón	Letal

Estado y condición de los neonatos preservados

Al momento de revisar las tortugas preservadas hubo un grupo de estas que estaban dentro de frascos de vidrio (botes de ©Gerber y botes de salsas o café) con tapaderas de metal, esas tapaderas estaban completamente oxidadas, comprometiendo la integridad de los organismos que se intentaron preservar, los frascos no son los adecuados tampoco, porque no permiten contener suficiente liquido preservante y a los organismos en el mismo espacio tan reducido, además varios de estos preservados tenían excesos de tejidos mezclado con el líquido preservante que se usó para intentar preservar a los neonatos.

Turcios-Casco & López (2025) mencionan algunos problemas y obstáculos que enfrentan las colecciones zoológicas en Honduras, la falta de conocimiento para sistematizar información al momento de coleccionar organismos por ejemplo: no anotar fecha, localidad (playa específica), colector, información del nido, estado del espécimen, lavado, método de preservación incluso para saber que frascos (contenedores) usar o concentraciones de solución preservante son algunas de las consideraciones al momento de trabajar con colecciones de organismos preservados.

Análisis

Charles R. Darwin (1859) en el *Origen de las Especies*, expresó que las variaciones en los animales se debían a dos factores: la naturaleza del organismo y la naturaleza de las condiciones (ambiente) y los efectos en la descendencia serían definidos e indefinidos; definidos cuando la presentaba la mayoría de la población y eran causados por factores de la naturaleza de organismo e, indefinidas, consistentes en variaciones leves o muy pronunciadas como las monstruosidades que no podían ser explicadas por la herencia y que debían ser respuestas individuales a la naturaleza de la condición.

Existen factores intrínsecos (genéticos y fisiológicos) y extrínsecos (físicos, químicos, edafológicos, etc.) que afectan gravemente el proceso de eclosión de las crías. La alteración de estos factores repercute en el desarrollo embrionario y puede ser responsable de la aparición de ciertos tipos de malformaciones (Ackerman, 1980; Kraemer & Bell, 1980; Ackerman, 1981; Acuña, 1983; Cabral, *et al.*, 1988; Horrocks & Scott, 1991).

Durante el desarrollo embrionario, los factores ambientales desempeñan un papel importante en la formación de las crías, no solamente en la determinación del sexo, también en el crecimiento y fisiología (Ackerman, 1980; Kraemer & Bell, 1980; Ackerman, 1981; Acuña, 1983; Cabral, *et al.*, 1988; Horrocks & Scott, 1991; Trejo, 2000).

Las malformaciones congénitas en la vida silvestre solo se reportan de manera esporádica (Caldwell, 1959; Hughes, Bass & Mentis, 1967; Fowler, 1979; Rhodin *et al.*, 1984; Ehrhart & Witherington, 1987; Dodd, 1988; Drennen, 1990; Reichart, 1993; Kaska & Downie, 1999; Gularte, 2000; Carswell & Lewis, 2002; Eckert *et al.*, 2012; Bárcenas-Ibarra *et al.*, 2015; Craven *et al.*, 2019; Köhnik *et al.*, 2021).

La prevalencia de malformaciones congénitas puede diferir entre las poblaciones de tortugas marinas, aunque los estudios de carácter general aún son escasos (Fowler, 1979; Bárcenas-Ibarra *et al.*, 2015; Craven *et al.*, 2019; Calderón Peña & Azanza Ricardo, 2021).

Las malformaciones pueden variar en gravedad, desde anomalías benignas en los escudos hasta afecciones perjudiciales como la ectromelia o deformidades en la columna vertebral (Miller, 1982; Rhodin *et al.*, 1984; Dodd, 1988; Bárcenas-Ibarra *et al.*, 2015).

Los primeros informes sobre anomalías del desarrollo se remontan al siglo XIX, cuando Agassiz (1857) describió casos de irregularidades en los escudos. Esta es la anomalía más común observada en las tortugas marinas la cual no es perjudicial por sí misma, ya que se observan regularmente tortugas adultas con patrones anómalos de escudos (Bentley *et al.*, 2021; Brongersma, 1968; Kobayashi *et al.*, 2017; Türkozan, Illgaz y Sak, 2001).

Anomalías más graves pueden incluir deformidades en los ojos, la mandíbula o en todo el cuerpo y el caparazón, reducción o ausencia de extremidades, bi- o policefalia, así como leucismo y albinismo (Caldwell, 1959; Hughes *et al.*, 1967; Fowler, 1979; Rhodin *et al.*, 1984; Ehrhart & Witherington, 1987; Dodd, 1988; Drennen, 1990; Reichart, 1993; Kaska & Downie, 1999; Gularte, 2000; Carswell & Lewis, 2002; Eckert *et al.*, 2012; Bárcenas-Ibarra *et al.*, 2015; Ingle *et al.*, 2021), las cuales han sido documentadas en tortugas cabezonas (*Caretta caretta*), carey (*Eretmochelys imbricata*), verdes (*Chelonia mydas*), laúd (*Dermochelys coriacea*) y golfinas (*Lepidochelys olivacea*).

Diversas teorías que explican varias anomalías han sido propuestas por McGehee (1979) y Dodd (1988). Aunque algunas malformaciones han sido mencionadas (Miller, 1985), son escasos los trabajos que describen la frecuencia de anomalías en embriones y neonatos de tortugas marinas (Drennen, 1990; Kaska *et al.*, 1998; Gularte, 2000; Carswell & Lewis, 2002).

Las malformaciones relacionadas a las estructuras óseas muchas veces tienen como origen factores mecánicos, en donde el nido experimenta una gran presión externa (Galván, 1991), lo que hace que la nidada sea inadecuada en el sitio (Bolongaro *et al.*, 2010). Esta malformación es acompañada de deformaciones en los huesos o en la columna, si bien, como lo expresa Bárcenas Ibarra y Maldonado Gasca (2009), no es de carácter letal, pero, puede jugar un papel importante en la supervivencia, pues tienden a atrofiar ciertas capacidades, como la sumersión y el nado, siendo el cautiverio la única forma de sobrevivir (Cañón y Orozco, 2004).

El albinismo no es una condición letal, sin embargo, cuando la condición era en todo el cuerpo, esta venía acompañada de otras malformaciones en zonas como aletas, cabeza, nariz y otras, las cuales si eran mortales (Gómez-Santana & González-Quiroz, 2023). Similar condición es reportada por Bárcenas Ibarra y Maldonado Gasca (2009) en las playas de Nayarit, México. Otra característica es que los individuos registrados con este problema sobrevivían a todo el proceso embrionario, pero eran incapaces de romper el cascarón de los huevos, por ende, terminaban asfixiándose (Cañón y Orozco, 2004), es por esta razón que en la mayoría de los casos es más fácil encontrar a neonatos

con esta condición muertos que vivos (Kaska y Downie, 1999; Perrault & Copenrath, 2019). En cuanto al origen de ésta, podría ser por distintas causas, como la acción de un gen homocigoto recesivo heredable (Godfrey & Mrosovsky, 1995) o la acción de centros hormonales que regulan la pigmentación y que se han visto afectados por la temperatura (Cañón y Orozco, 2004). En aves y serpientes, el albinismo es un rasgo autosómico recesivo (Sage, 1962; Bechtel y Bechtel, 1989) que, cuando se hereda, da lugar a deficiencias enzimáticas del metabolismo de la melanina durante el desarrollo (Erickson & Kaefer, 2015). Un patrón genético similar ha sido propuesto para las tortugas marinas (Godfrey & Mrosovsky, 1995); sin embargo, esto no ha sido confirmado.

Cañón y Orozco (2004) mencionan que algunas fallas en el desarrollo y neonatos atípicos son productos, en este caso, muy comunes, de las dos especies de tortugas marinas (*Caretta caretta* y *Eretmochelys imbricata*) encontradas durante el desarrollo de su investigación. Esto puede reflejar la constitución genética del embrión en algunos casos y el ambiente maternal e incubacional en otros (Cañón & Orozco, 2004).

Otros factores que causan las malformaciones pueden ser agentes microscópicos como virus y bacterias; los virus al incorporar material genético en el genoma del embrión, generando problemas durante síntesis de proteínas; las bacterias, por su parte, se incorporan durante la organogénesis, causando lesiones muy graves (Rojas y Walker, 2012).

Aunque se conoce poco sobre la frecuencia natural o de las posibles causas naturales o antropogénicas de las malformaciones en embriones y neonatos de tortugas marinas, éstas pueden ser consecuencia de factores genéticos, condiciones de incubación o niveles de contaminantes en los huevos (Limpus *et al.*, 1979; Kaska *et al.*, 1998; Carswell & Lewis, 2002; Bell, 2005; Van Meter *et al.*, 2006).

Las malformaciones congénitas se originan a partir de etiologías multifactoriales, que involucran una compleja interacción entre factores genéticos, epigenéticos y ambientales que influyen en los programas del desarrollo, afectan las redes transcripcionales y la función de las proteínas, y dan lugar a fenotipos aberrantes (Martín del Campo, Sifuentes-Romero & García-Gasca, 2018).

Diversos factores ambientales, incluidos la temperatura, la humedad, la radiación, el pH, la salinidad, la humedad, las infecciones, los compuestos químicos, y los contaminantes de origen antropogénico (es decir, compuestos orgánicos persistentes como pesticidas e hidrocarburos, ampliamente distribuidos en el ambiente acuático) son potencialmente teratogénicos (Martín del Campo *et al.*, 2021).

Discusión

Varias anomalías en el desarrollo de neonatos atípicos fueron observadas en individuos pertenecientes a las dos especies (*C. caretta* y *E. imbricata*) de tortugas marinas registradas durante el desarrollo de esta investigación. Estas alteraciones pueden estar asociadas, en algunos casos, a la constitución genética del embrión, y en otros, a factores relacionados con el ambiente materno y las condiciones de incubación (Cañón & Orozco, 2004).

Algunas observaciones sobresalientes fueron: se registraron (n=48) individuos con al menos una malformación, el leucismo fue la malformación congénita que más veces se registró (n= 20), de esos individuos, siete fueron *E. imbricata* y cinco *C. caretta*, siendo 12 los individuos no identificados que presentaban leucismo.

De los individuos que no se lograron identificar a nivel de especie hay casos sobresalientes también, un individuo presentaba leucismo, exoftalmos, caparazón y plastrón comprimido (ver figura 4), otro individuo presentaba leucismo y distribución anormal en los escudos de su caparazón (ver figura 2). Otro individuo sin identificar, presentaba rinocefalia, amelia, focomelia y metaplasia del caparazón (ver figura 8).

El único individuo que presentó albinismo (*C. caretta*) también tenía otras malformaciones congénitas, siendo estas: monoftalmia (ciclopía), agnata maxilar y arhinia (ver figura 7). Gómez-Santana y González-Quiroz (2023) mencionan que el albinismo no es una condición letal, sin embargo, cuando la condición está en todo el cuerpo, esta venía acompañada de otras malformaciones en zonas como aletas, cabeza, nariz y otras, la cuales, si eran mortales, concuerda con el único registro de albinismo para este trabajo, las malformaciones que acompañaban al único individuo con albinismo son letales, también concuerda con Martín del Campo *et al.*, (2021), mencionan que la ciclopía siempre está acompañada de múltiples malformaciones craneofaciales.

Se registró un individuo de *C. caretta* con bicefalia, capa transparente en orificio vitelino y leucismo.

Cuatro individuos de *E. imbricata* presentaron leucismo y excencefalia, estos cuatro individuos fueron colectados del mismo nido por el autor de esta nota en octubre del 2025.

Un individuo de *E. imbricata* presentó leucismo y polimelia en el caparazón (una quinta aleta sobresalía de su cuarto escudo costal izquierdo), de los trabajos citados anteriormente para identificar malformaciones, esta malformación es el primer registro en *E. imbricata*. Este individuo también fue colectado del nido al que pertenecían los cuatro individuos *E. imbricata* que presentaron leucismo y excencefalia.

Cuatro individuos que eran apenas embriones probablemente entre etapa II, y III (CIT, 2004) no se lograron medir ni identificar debido a la flacidez de su cuerpo y la falta del desarrollo de sus escudos del caparazón.

Los únicos individuos que fueron colectados de un nido reubicado que fue puesto en un corral de incubación, son el *E. imbricata* con caparazón y plastrón comprimido (Ver figura 5) los cuatro *E. imbricata* que presentan excencefalia y leucismo (Ver figura 11) y el *E. imbricata* que presenta polimelia en el caparazón y leucismo (Ver figura 9), todos estos fueron colectados del mismo nido reubicado. Se asume que la mayoría de ejemplares han sido obtenidos de nidos naturales, dado que el corral de incubación se empezó a usar hasta el verano del 2025.

La contaminación que generan los proyectos habitacionales aledaños y adyacentes a la playa de Pumpkin Hill, podrían estar contribuyendo en la aparición de malformaciones congénitas.

Conclusiones

En Honduras no se cuenta con estudios científicos enfocados en malformaciones congénitas de embriones y neonatos de tortugas marinas, este es el primer trabajo formal su tipo.

Resulta de vital importancia analizar los tipos de malformaciones congénitas en embriones y neonatos de las tortugas marinas debido a que las malformaciones pueden ser indicadores tempranos de problemas ambientales, baja viabilidad genética de las poblaciones reproductoras que anidan en la Isla de Útila, también la presencia de malformaciones en neonatos puede estar asociada con la exposición a contaminantes presentes en el ambiente, especialmente en playas de anidación afectadas por actividad humana.

Las malformaciones además de afectar la natalidad, la viabilidad, afectan también el éxito reproductivo de estas especies. Esto es especialmente crítico considerando que *E. imbricata* se encuentra en peligro crítico y *C. caretta* en estado vulnerable, según la Lista Roja de la UICN.

El análisis de malformaciones ofrece un importante valor científico, al establecer líneas base para contribuir así al conocimiento local de la embriología, teratología y conservación de tortugas marinas.

Recomendaciones

Mejorar las condiciones e insumos del laboratorio, especialmente aquellos que son destinados para preservar organismos.

Tener o elaborar un manual para poder preparar soluciones con líquidos preservantes con los insumos que se cuenta dentro del laboratorio de BICA Útila y de esta forma estandarizar la colecta y preservación de neonatos y otras especies de interés biológico.

Se recomienda un estudio sistemático para evaluar las malformaciones que se podrían presentar en los neonatos de una o más temporadas de anidación.

Agradecimientos

A la institución Asociación para La Conservación para las Islas de La Bahía (BICA) capítulo Útila por permitirme evaluar su colección de tortugas neonatas preservadas. Se les agradece a todos los colectores que en el pasado guardaron y preservaron a los neonatos de BICA Útila (sin nombre de colector), se agradece a Suriel Dueñas, Maber Gutiérrez y Alejandro García. Un agradecimiento especial a Anna Ryzkowska, Monserrath Pavón, Camila Orellana, Suita Narvárez y Jassihel Cardona por haber ayudado a tomar métricas de los preservados. A Adriana Valeria Sandoval y a René Carlos Portillo por aclarar dudas al momento de consultar sobre teratología. A Héctor Orlando Portillo y a Oscar Gonzáles Quiroz por su ayuda y consejos en redacción y metodología.

Bibliografía

Ackerman, R. (1980). Physiological and ecological aspects of gas exchange by sea turtles eggs. *Amer. Zool.*; 25:575 583.

Ackerman, R. (1981). Oxygen consumption by sea turtle *Chelonia mydas*, *Caretta caretta* eggs during development. *Physiological Zoology*, 54, 316-324.

Acuña, M.R. (1983). El éxito del desarrollo de los huevos de la tortuga *marina* *Lepidochelys olivacea* (Eschscholtz, 1829) en la playa Ostional, Costa Rica. *Brenesia*; 21:371 385.

Agassiz, L. (1857). Contributions to the natural history of the United States of America, First Monograph, vols. I and II, Little, Brown & Co., Boston, MA.

Alcalá Gelves, K.J. (2023). Prevalencia de malformaciones en neonatos de tortugas en el programa de conservación de tortugas marinas en el Hotel El Dorado Seaside Suites, Quintana Roo-México [Trabajo de grado, Fundación Universitaria Agraria de Colombia].

Bassuk, A.G. & Kibar, Z. (2009). Genetic Basis of Neural Tube Defects. *Semin Pediatr. Neurol.* 16, 101-110.

Bay Islands Conservation Association Utila (BICA-Utila). (2017). Estrategia de conservación de tortugas marinas en Útila, Islas de la Bahía. BICA Útila.

Bárcenas Ibarra, A. & Maldonado Gasca, A. (2009). Malformaciones en embriones y neonatos de tortuga golfina (*Lepidochelys olivacea*) en Nuevo Vallarta, Nayarit, México. *Veterinaria México*, 40(4), 371-380. http://www.scielo.org.mx/scielo.php?script=sci_arttext&pid=S0301-50922009000400003&lng=es&nrm=iso

Bárcenas-Ibarra, A., De la Cueva, H., Rojas-Lleonart, I., Abreu-Grobois, F.A., Lozano Guzmán, R.I. & Cuevas, E. (2015). First approximation to congenital malformation rates in embryos and hatchlings of sea turtles. *Birth Defects Research Part A: Clinical and Molecular Teratology*, 103(3), 203-224. <https://doi.org/10.1002/bdra.23342>

Bechtel, H.B. & Bechtel, E. (1989). Color mutations in the corn snake (*Elaphe guttata guttata*): review and additional breeding data. *Journal of Heredity* 80: 272-276.

Bell, A.B. (2005). The effects of crude oil contamination on the reproduction of freshwater turtles (Tesis doctoral). Drexel University, Philadelphia, PA.

Bentley, B.P., McGlashan, J.K., Bresette, M.J. & Wyneken, J. (2021). No evidence of selection against anomalous scute arrangements between juvenile and adult sea turtles in Florida. *Journal of Morphology* 282(2), 173-184. <https://doi.org/10.1002/jmor.21294>

Bolongaro, A., Márquez García, A.Z., Torres Rodríguez, V. & García Vicario, A. (2010). Vulnerabilidad de sitios de anidación de tortugas marinas por efectos de erosión costera en el estado de Campeche (pp. 73-96). En A.V. Botello, S. Villanueva-Fragoso, J. Gutiérrez, & J.L. Rojas Galaviz (Eds.), *Vulnerabilidad de las zonas costeras mexicanas ante el cambio climático* (pp. 73-96). Semarnat-INE; Universidad Nacional Autónoma de México; Universidad Autónoma de Campeche.

Brongersma, L.D. (1968). Miscellaneous notes on turtles. *Proceedings of the Koninklijke Nederlandse Akademie Van Wetenschappen, Series C, Biological and medical Sciences* 71, 439-442.

Caldwell, D.K. (1959). The loggerhead turtles of Cape Romain, South Carolina (abridged and annotated manuscript of W.P. Baldwin, Jr. and J.P. Loftin, Jr.). Bulletin of the Florida State Museum 4, 319-348.

Calderón Peña, R. & Azanza Ricardo, J., (2021). Incubation temperatures, hatching success and congenital anomalies in green turtle nests from Guanahacabibes Peninsula, Cuba. Aquatic Research 4(4), 321-330. <https://doi.org/10.3153/AR21027>

Darwin, C.R. (1859). El origen de las especies. (A. de Zulueta, Trad.). Madrid: Alianza Editorial, 2009.

Bugoni, L., Krause, L. & Virginia, M. (2001). Marine Debris and Human Impacts on Sea Turtles in Southern Brazil. Marine Pollution Bulletin, 42(12), 1330-1334. [https://doi.org/10.1016/S0025-326X\(01\)00147-3](https://doi.org/10.1016/S0025-326X(01)00147-3)

Cabral, M.T., Cuevas, L.B., Dominguez, R.G., García, R.A., Sánchez, L.V. & Santos, B.G. (1988). Efecto de las diferentes temperaturas (15, 25, 30 y 35 °C) sobre el desarrollo embrionario de la tortuga laúd *Dermochelys coriacea*. En Memorias del V encuentro interuniversitario sobre tortugas marinas en México (p. 290), 8-11 de junio, Morelia (Michoacán), México. Universidad Michoacana de San Nicolás.

Cañón, S. & Orozco, C.I. (2004). Anormalidades encontradas en nidadas trasladadas de tortugas marinas gogó (*Caretta caretta*) y carey (*Eretmochelys imbricata*) de las playas de la vertiente norte de la Sierra Nevada de Santa Marta, Departamento del Magdalena, en la temporada de desove del 2001 [Trabajo de grado, Universidad Jorge Tadeo Lozano]. Facultad de Biología Marina, Santa Marta.

Carswell, L.P. & Lewis, T.E. (2002). Embryo and hatchling abnormalities in loggerhead sea turtles on St. Vincent Island, Florida. En J.A. Seminoff (Comp.), NOAA Technical Memorandum NMFS-SEFSC-503. Proceedings of the Twenty-Second Annual Symposium on Sea Turtle Biology and Conservation (pp. 185-186). NOAA-NMFS.

Casale, P. & Tucker, A.D. (2015). *Caretta caretta*. The IUCN Red List of Threatened Species 2015: e.T3897A83157651. <http://dx.doi.org/10.2305/IUCN.UK.2015-4.RLTS.T3897A83157651.en>.

Chacón-Chaverri, D. (2004). Sinopsis sobre la tortuga Baula (*Dermochelys coriacea*). Convención Interamericana para la Protección y Conservación de las de las tortugas marinas de América Latina y el Caribe, del Fondo Mundial para la Naturaleza (WWF). Asociación ANAI/WIDECAS. Costa Rica.

Chacón, D., Dick, B., Harrison, E., Sarti, L. & Solano, M. (2008). Manual sobre técnicas de manejo y conservación de las tortugas marinas en playas de anidación de Centroamérica (Propuesta base). Taller de capacitación sobre técnicas de manejo y conservación de tortugas marinas en playas de anidación en la región centroamericana, Tortuguero, Costa Rica, 31 de agosto al 4 de septiembre de 2008.

Contreras, L. (2016). Metales pesados en huevos de tortuga Lora (*Lepidochelys kempii*) y Verde (*Chelonia mydas*) y su relación con el éxito de eclosión [Tesis de Maestría, Universidad Veracruzana].

[https://www.uv.mx/posarica/memec/files/2016/10/Tesis-BIOL.-MAR.-](https://www.uv.mx/posarica/memec/files/2016/10/Tesis-BIOL.-MAR.-LAURA-ACELA-CONTRERAS-VEGA.pdf)

[LAURA-ACELA-CONTRERAS-VEGA.pdf](https://www.uv.mx/posarica/memec/files/2016/10/Tesis-BIOL.-MAR.-LAURA-ACELA-CONTRERAS-VEGA.pdf)

Cratz, F. (1981-1982). Embryological stages of the marine turtle *Lepidochelys olivacea* (Eschscholtz). Revista de Biología Tropical, 29-30, Universidad de Costa Rica.

Craven, K.S., Sheppard, S., Stallard, L.B., Richardson, M. & Belcher, C.N. (2019). Investigating a link between head malformations and lack of pigmentation in loggerhead sea turtle embryos (*Caretta caretta* Linnaeus, 1758) in the southeastern United States. Herpetology Notes 12, 819-825.

Cruz González, F., García-González, M., Arranz Márquez, E. & Teus, M.A. (2023). Protocolo diagnóstico del exoftalmos. Medicine - Programa de Formación Médica Continuada Acreditado, 13(91), 5404-5409.

<https://doi.org/10.1016/j.med.2023.11.014>

Dodd, C. (1988) Synopsis of the biological data on the loggerhead sea turtle. Ecology 88, 1-118.

Dow, W.E. & Eckert, K.L. (2011). Sea turtle nesting habitat in the wider caribbean region. Endangered Species Research, 15(2), 129-141. <https://doi.org/10.3354/esr00375>

Drennen, J.D. (1990) Occurrence of physical abnormalities in *Caretta caretta* at Hobe Sound National Wildlife Refuge, 1987 and 1988. Marine Turtle Newsletter 48, 19-20.

Dunbar, S.G., Salinas, L. & Stevenson, L. (2008). In-water observations of recently released juvenile hawksbills (*Eretmochelys imbricata*). Protective Turtle Ecology Center for Training, Outreach and Research, Inc. (ProTECTOR).

Dunbar S. & Howard, D. (2010) Hawksbill and green sea turtles: International voyagers of the Atlantic and Pacific oceans. Ocean Globe. ESRI Press. 380 New York Street. Redlands. California 92373-8100.

Dunbar, S.G., Romero, A. & Salinas, L. (2024). ProTECTOR, Inc. National Report of the Protective Turtle Ecology Center for Training, Outreach, and Research, Inc. (ProTECTOR, Inc.) Activities for the 2023 Research Season. Loma Linda, CA. Pp.32

Eckert, K.L., Bjordal, K.A., Abreu Grobois, F.A. y Donnelly, M. (Editores). (2000). (Traducción al español). Técnicas de investigación y manejo para la conservación de las tortugas marinas. Grupo Especialista en Tortugas Marinas UICN/CSE Publicación No. 4.

Eckert, K.L., Wallace, B.P., Frazier, J.G., Eckert, S.A. & Pritchard, P.C.H. (2012). Synopsis of the biological data on the leatherback sea turtle (*Dermochelys coriacea*), U.S. Department of Interior, Fish and Wildlife Service, Biological Technical Publication BTP-R4015-2012, Washington, DC.

Ehrhart, L.M. & Witherington, B.E. (1987). Human and natural causes of marine turtle nest and hatchling mortality and their relationship to hatchling production on an important Florida nesting beach, Florida Game and Freshwater Fish Commission Nongame Wildlife Program Technical Report 1, Florida Game and Fresh Water Fish Commission, Tallahassee, Florida, USA.

Erickson, J. & Kaefer, I. (2015). Multiple leucism in a nest of the yellow-spotted Amazon River turtle, *Podocnemis unifilis*. Salamandra 51: 273-276.

Fowler, L.E. (1979). Hatching success and nest predation in the Green Sea Turtle, *Chelonia mydas*, at Tortuguero, Costa Rica., Ecology 60(5), 946-955. <https://doi.org/10.2307/1936863>

Galván, P. (1991). Estudio de la mortalidad embrionaria de *Lepidochelys olivacea* en nidos incubados seminaturalmente en el Playón de Mismaloya, Jalisco, México (Tesis de licenciatura). Universidad de Guadalajara, Zapopan, Jalisco, México.

Godfrey, M.H. & Mrosovsky, N. (1995). Comment on albino sea turtle hatchlings in brazil. Marine Turtle Newsletter, 69, 10-11. <http://www.seaturtle.org/mtn/archives/mtn69/mtn69p10b.shtml>

Gómez-Santana, A. & González-Quiroz, O. (2023). Malformaciones congénitas en embriones y neonatos de la tortuga marina Paslama (*Lepidochelys olivacea* Eschscholtz, 1829) relocalizados en viveros. *La Calera*, 23(40). <https://doi.org/10.5377/calera.v23i40.16304>

Greene, N.D.E. & Copp, A.J. (2014). Neural tube defects. Ann. Rev. Neurosci. 37, 221-242.

Griffiths, G. L. & Softly, A. (1985). Exencephaly in Araucana chickens and Silkie Bantams. *Avian Diseases*, 29(2), 518-520.
<http://www.jstor.org/stable/1590514>

Gularte, W.E. (2000) Deformities in hatchling olive ridleys, in A. Mosier, A. Foley & B. Brost (comp), NOAA Technical Memorandum NMFS-SEFCS-477, p. 156, U.S. Department of Commerce, National Oceanic and Atmospheric Administration, National Marine Fisheries Service, Miami, Florida, USA.

Gutsche, A. (2005). Distribution and habitat utilization of *Ctenosaura bakeri* on Utila. *Iguana*, 12(3), 183-191.

Horrocks, J.A. & Scott, N. (1991). Nest site selection and nest success in the hawksbill turtle *Eretmochelys imbricata* in Barbados, West Indies. *Marine Ecology Progress Series*. Pp. 69, 18.

Hughes, G.R., Bass, A.J. & Mentis, M.T., (1967). Further studies on marine turtles in Tongaland, I. *Lammergeyer* 7, 5-54.

Ingle, D.N., Meredith, T.L., Perrault, J.R. & Wyneken, J., (2021). Two heads are not always better than one: Craniofacial and axial bifurcation in cheloniid embryos and hatchlings (*Chelonia mydas* and *Caretta caretta*). *Journal of Morphology*, 282(8), 1233-1244. <https://doi.org/10.1002/jmor.21366>

Kaska, Y., Furness, R. & Downie, R. (1998). Abnormal development in sea turtle embryos. En F.A. Abreu-Grobois, R.R. Briseño-Dueñas, M.R. Márquez & L. Sarti (Comps.), NOAA Technical Memorandum NMFS-SEFSC-436. Proceedings of the Eighteenth Annual Sea Turtle Biology and Conservation Symposium (pp. 271-272).

Jha, A.K., Nauhria, S. & Maity, S. (2023). Polymelia (thoracomelia), an extremely rare appearance of congenital anomalic limb in a Nepalese child and its embryological basis. *Anatomy & Cell Biology*, 56(4), 584-587. <https://doi.org/10.5115/acb.23.179>

Kaska, Y. & Downie, R. (1999). Embryological development of sea turtles (*Chelonia mydas*, *Caretta caretta*) in the mediterranean. *Zoology in the Middle East*, 19(1), 55-69. <https://doi.org/10.1080/09397140.1999.10637796>

Kraemer, J. E., & Bell, R. (1980). Rain-induced mortality of eggs and hatchlings of loggerhead sea turtle (*Caretta caretta*) on the Georgia coast. *Herpetologica*, 36, 72-77.

Kobayashi, S., Morimoto, Y., Kondo, S., Sato, T., Suganuma, H. & Arai, K., (2017), Sex differences and the heritability of scute pattern abnormalities in the green turtle from Ogasawara Archipelago, Japan, *Zoological Science* 34(4), 281-286. <https://doi.org/10.2108/zs160159>

Köhnk, S., Brown, R. & Liddell, A., (2021). Finding of a two-headed green turtle embryo during nest monitoring in Baa Atoll, Maldives. *Onderstepoort Journal of Veterinary Research* 88(1), a1940. <https://doi.org/10.4102/ojvr.v88i1.1940>

Lagueux, C.J., Campbell, C.L., Evans, D.R., Mansfield, K.L., Sacco, A.E., Seney, E.E. & Valverde, R.A. (IUCN) (2025). *Chelonia mydas* (North Atlantic subpopulation). The IUCN Red List of Threatened Species 2025: e.T286119865A286127139. Accessed on 20 October 2025.

Limpus, C. J., Baker, V. & Miller, J. D. (1979). Movement induced mortality of loggerhead eggs. *Herpetologica*, 35: 335-338.

Mazaris, A.D., Schofield, G., Gkazinou, C., Almpnidou, V. & Hays, G.C. (2017). Global sea turtle conservation successes. *Science Advances*, 3(9). <https://doi.org/10.1126/sciadv.1600730>

Margolis, L., Esch, G.W., Holmes, J.C., Ilons, A.M. & Schad, G.A. (1982). The use of ecological terms in parasitology. *Journal of Parasitology*, 68(1), 131-143.

Martín del Campo, R., Calderón-Campuzano, M.F., Rojas-Lleonart, I., Briseño-Dueñas, R. & García-Gasca, A. (2021) Congenital Malformations in Sea Turtles: Puzzling Interplay between Genes and Environment. *Animals*, 11, 444. <https://doi.org/10.3390/ani11020444>

Martín del Campo, R., Sifuentes-Romero, I. & García-Gasca, A. (2018). Hox genes in reptile development, epigenetic regulation and teratogenesis. *Cytogenet. Genome Research*, 157, 34-45.

McCranie J., Wilson, L.D. & Kohler, G. (2005). *Amphibians & Reptiles of the Bay Islands and Cayos Cochinos, Honduras*. Pp. 56-61

McGehee, M.A. (1979). Factors affecting the hatching success of loggerhead sea turtle eggs (*Caretta caretta*) (dissertation). Orlando (FL), University Central Florida,

Miller, J.D. (1982). Development of marine turtles. PhD thesis, University of New England, Armindale.

Miller, J.D. (1985). Embryology of marine turtles. In C. Gans, R. G. Northcutt, & P. Ulinski (Eds.), *Biology of the Reptilia*, vol. 14, pp. 269-328. Academic Press.

Mortimer, J.A. & Donnelly, M. (IUCN SSC Marine Turtle Specialist Group). (2008). *Eretmochelys imbricata*. The Red List of Threatened Species. 2008.

Ostia-Garza, P.J., Luna-Ríos, E. & Plaza-Benhumea, L. (2022). Exencefalia: diagnóstico prenatal y reporte de caso. *Perinatología y Reproducción Humana*, 36(1), 25-29.

Perrault, J., Wyneken, J., Thompson, L.J., Johnson, C. & Miller, D.L. (2011). Why are hatching and emergence success low? Mercury and selenium concentrations in nesting leatherback sea turtles (*Dermochelys coriacea*) and their young in Florida. *Marine Pollution Bulletin*, 62(8), 1671-1682. <https://doi.org/10.1016/j.marpolbul.2011.06.009>

Perrault, J.R. & Coppentrath, C.M. (2019). Albinism in Florida Green Turtle (*Chelonia mydas*) hatchlings: ratio-based evidence of basic Mendelian recessiveness. *Marine Turtle Newsletter*, 156, 38-40. <http://www.seaturtle.org/mtn/archives/mtn156/mtn156-11.shtml>

Portillo Sierra, J.D. & Portillo-Reyes, H.O. (2025). Comportamiento de tres especies de tortuga marinas en la Isla de Roatán, Islas de la Bahía, Honduras, *Scientia hondurensis*. 5(1): 71-76. Doi: 10.5281/zenodo.15870944

Quiñónez, A. (2013). Conservation of Hawksbill, Green and Loggerhead Sea turtles through research, participatory monitoring, beach patrolling and environmental education Utila, Bay Islands, Honduras. Bay Island Conservation Association Utila Chapter.

Reichert, H. (1993). Synopsis of biological data on the olive ridley sea turtle *Lepidochelys olivacea* (Eschscholtz, 1829) in the western Atlantic, NOAA Technical Memorandum SEFSC-336, pp. 1-78, Miami, FL.

Rhodin, A.G.J., Pritchard, P.C.H. & Mittermeier, R.A. (1984). The incidence of spinal deformities in marine turtles, with notes on the prevalence of kyphosis in Indonesian *Chelonia mydas*. *British Journal of Herpetology* 6, 369-373.

Rojas, M. & Walker, L. (2012). Malformaciones congénitas: Aspectos generales y genéticos. *International Journal of Morphology*, 30(4), 1256-1265. <https://doi.org/10.4067/S0717-95022012000400003>

Sage, B.L. (1962). Albinism and melanism in birds. *British Birds* 55: 201-225.

Secretaría Pro Tempore de la Convención Interamericana para la Protección y Conservación de las Tortugas Marinas (CIT). (2004). Convención Interamericana para la protección y conservación de las tortugas marinas (CIT): Una introducción (septiembre 2004). San José, Costa Rica: Secretaría Pro Tempore de la Convención Interamericana para la Protección y Conservación de las Tortugas Marinas (CIT). Recuperado de <http://iacseaturtle.org>

Seminoff, J.A. (Southwest Fisheries Science Center, U.S.). (2004). *Chelonia mydas*. The IUCN Red List of Threatened Species 2004. (Accessed on October 20, 2025).

Sutty, L. (1993). Fauna of the Caribbean: The Last Survivors. The MacMillan Press Ltd, London, UK.

Trejo, R. (2000). Mortalidad embrionaria en nidos protegidos de tortuga golfina *Lepidochelys olivacea* en La Reserva "Playón de Mismaloya" Jalisco, México (tesis de maestría). Colima (Colima) México: Universidad de Colima.

Turcios-Casco, M.A. & López, C.M. (2025). Especímenes, fechas y problemas científico-sociales: la situación crítica de las colecciones zoológicas en Honduras. Mastozoología Neotropical, 32(2), e01094. <https://doi.org/10.31687/saremMN.25.32.02.05.e1094>

Türkzoan, O., Illgaz, Ç. & Sak, S. (2001). Carapacial scute variation in loggerhead turtles, *Caretta caretta*. Zoology in the Middle East, 24(1), 137-142. <https://doi.org/10.1080/09397140.2001.10637893>

Van Grouw, H. (2013). What colour is that bird? British Birds, 106, 17-29.

Van Meter, R.J., Spotila, J.R. & Avery, H.W. (2006). Polycyclic aromatic hydrocarbons affect survival and development of common snapping turtle (*Chelydra serpentina*) embryos and hatchlings. Environmental Pollution, 142(3), 466-475. <https://doi.org/10.1016/j.envpol.2005.10.008>

Wallace, B.P. & Broderick, A.C. (IUCN) (2025). *Chelonia mydas*. The IUCN Red List of Threatened Species 2025: e.T4615A285108125. Accessed on 29 October 2025.

Wilkinson, D., de Crespigny, L. & Xafis, V. (2014). Ethical language and decision-making for prenatally diagnosed lethal malformations. Seminars in Fetal and Neonatal Medicine, 19(5), 306-311.

La Revista Nicaragüense de Biodiversidad (ISSN 2413-337X) es una publicación de la Asociación Nicaragüense de Entomología, aperiódica, con numeración consecutiva. Publica trabajos de investigación originales e inéditos, síntesis o ensayos, notas científicas y revisiones de libros que traten sobre cualquier aspecto de la Biodiversidad de Nicaragua, aunque también se aceptan trabajos de otras partes del mundo. No tiene límites de extensión de páginas y puede incluir cuantas ilustraciones sean necesarias para el entendimiento más fácil del trabajo.

The Revista Nicaragüense de Biodiversidad (ISSN 2413-337X) is a journal of the Nicaraguan Entomology Society (Entomology Museum), published in consecutive numeration, but not periodical. RNB publishes original research, monographs, and taxonomic revisions, of any length. RNB publishes original scientific research, review articles, brief communications, and book reviews on all matters of Biodiversity in Nicaragua, but research from other countries are also considered. Color illustrations are welcome as a better way to understand the publication.

Todo manuscrito para RNB debe enviarse en versión electrónica a:
(Manuscripts must be submitted in electronic version to RNB editor):

Dr. Jean Michel Maes (Editor General, RNB)
Museo Entomológico / Morpho Residency
De hielera CELSA media cuadra arriba
21000 León, NICARAGUA
Teléfono (505) 7791-2686
jmmaes@yahoo.com

También se puede remitir a los miembros del comité editorial de la revista.

Costos de publicación y sobretiros.

La publicación de un artículo es completamente gratis.

Los autores recibirán una versión PDF de su publicación para distribución.

